

不明疾病の現地調査表 (病鑑No.104)

1 届出年月日時間：平成22年5月12日 14時00分

2 届出者：NOSAI 尾鈴 獣医師

3 発生農場

氏名：

住所：川南町大字川南

4 飼養頭数：和牛繁殖

母牛19頭、子牛17頭 合計36頭

5 家畜保健衛生所立入調査

・15:30 農場到着

・16:35 採材終了

6 病畜の概要

農場稟告 (5/12)

5/11 子牛1頭が尿石で死にかけてエサを食べなかった。獣医師が来ないので、農場主が切開した。鼻に酢をかけたところ、5/11夕方に口の中にブツブツを確認した。

家保立入 (5/12)

No. 2 上歯茎に潰瘍、鼻腔内に水疱を確認。

No. 5 鼻腔内に水疱、舌に潰瘍、下口唇に潰瘍、上下歯茎に潰瘍を確認。

7 給与飼料：イタリアン (自家製)、ワラ (自家製)、がんばれ子牛 (: 4/29)

8 過去7日間に立ち入った者の有無

(農場主の父親：木工所も兼務しているので色々なところへ立ち寄る)

(農場主)

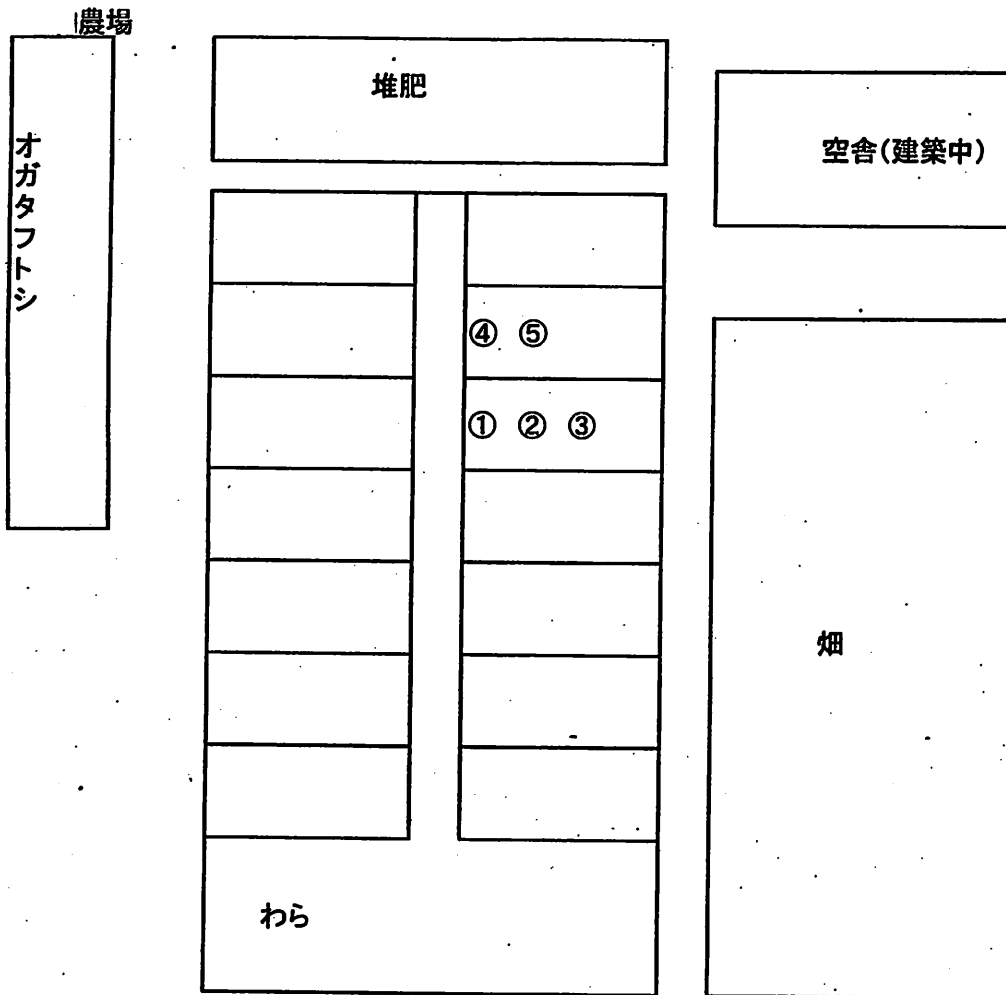
(親戚で近くで牛を飼っている。たまに牛を見に来る)

9 その他

近くに ;農場、 ;農場あり

検体リスト

検体No.	個体識別番号	種別	生年月日	用途	性別	血液	スワブ	症状
1	(1 黒毛和種	H21.5.24	子牛	♀	○	○(口腔内スワブ)	
2	(2 黒毛和種	H21.6.22	子牛	♀	○	○(口腔内スワブ)	上歯茎に潰瘍、鼻腔内に水疱
3	(7 黒毛和種	H21.8.11	子牛	♂	○	○(口腔内スワブ)	なし
4	(4 黒毛和種	H21.8.24	子牛	♂	○	○(口腔内スワブ)	なし
5	(3 黒毛和種	H21.7.13	子牛	♂	○	○(口腔内スワブ)	鼻腔内に水疱、舌に潰瘍、下口唇に潰瘍、上下歯茎に潰瘍



① ② ③ : 上歯茎に潰瘍、鼻腔内に水疱

④ ⑤ : 鼻腔内に水疱、舌に潰瘍、下口唇に潰瘍、上下歯茎に潰瘍

84 例目

病性鑑定依頼：材料授受：2010. 5. 12, 23:33
 進行状況 (2010. 5. 13, 19:00)

検体No.	用途	個体識別番号	血液	スワブor 組織	RT PCR 3D	症状
1	子牛		○	○(口腔内スワブ)	-	
2	子牛		○	○(口腔内スワブ)	+	上歯茎に潰瘍、鼻腔内に水疱
3	子牛		○	○(口腔内スワブ)	-	なし
4	子牛		○	○(口腔内スワブ)	-	なし
5	子牛		○	○(口腔内スワブ)	+	鼻腔内に水疱、舌に潰瘍、下口唇に潰瘍、上下歯茎に潰瘍

RT PCRは口腔内スワブを用いた。

+: 陽性, -: 陰性