

不明疾病の現地調査表（病鑑 No110）

1 届出年月日時間：平成22年5月13日 10:45

2 届出者：NOSAI尾鈴 獣医

3 発生農場

氏名：

住所：川南町大字川南

4 飼養頭数：和牛繁殖農家

繁殖牛17頭、育成牛1、子牛12頭 計30頭

5 家畜保健衛生所立入調査

・13:10 農場到着

・14:50 採材終了

6 病畜の概要

農場稟告（5/13）

今朝、泡沫性の涎を垂らしているのに気づく。食欲はある。上唇の下部がただれている。

家保立入（5/13）

1頭に泡沫性流涎と、鼻粘膜、歯板上部粘膜および舌に糜爛を認める。同じ牛舎の他牛および別棟にいる繁殖牛11頭には異常認めず。

7 給与飼料：

青刈りイタリアン・二条大麦（自家産）、TMR（）

なでしこ、圧ペンとうもろこし、圧ペン麦、新みやざき子牛、餌付け（農協）

8 過去7日間に立ち入った者の有無

5/12 飼料会社（） 5/13 九州電力（検針のため）

9 その他

付近の畜産農家

（養豚農家） → 農場と同じ敷地内

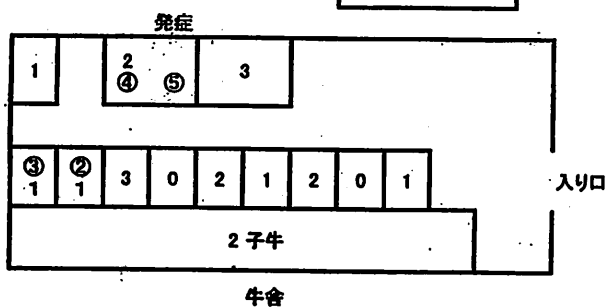

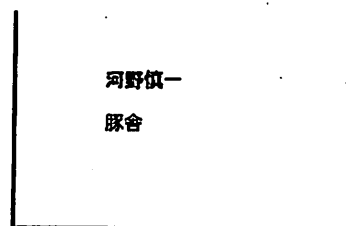

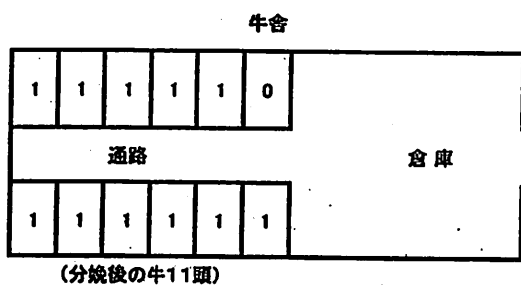
5/6に立入検査済み（5/7 PCR 陰性）

現在豚に異常はないとのこと（本人に確認）

検体リスト

検体No.	個体識別番号	種別	生年月日	用途	性別	血液	スワブ	組織	症状
1	4	黒毛和種	H12.12.15	繁殖	♀	○	○		症状なし
2	9	黒毛和種	H19.4.16	繁殖	♀	○	○		症状なし
3	1	黒毛和種	H18.10.4	繁殖	♀	○	○		症状なし
4	1	黒毛和種	H21.5.26	繁殖	♀	○	○		症状なし (発症牛と同室)
5		黒毛和種	H21.5.27	繁殖	♀	○	○	○	舌の糜爛、歯板上部に軽度の糜爛。

農場



道路

田

89 例目

病性鑑定依頼：材料授受：2010. 5. 13, 23:26
 進行状況 (2010. 5. 14, 19:00)

検体No.	用途	固体識別番号	血液	スワブ	組織	RT PCR 3D	症状
1	繁殖		○	○		-	症状なし
2	繁殖		○	○		-	症状なし
3	繁殖		○	○		-	症状なし
4	繁殖		○	○		-	症状なし (発症牛と同室)
5	繁殖		○	○	○	+/+	舌の糜爛、歯板上部に軽度の糜爛。

スワブ/上皮

RT PCRはNo.5はスワブと上皮乳剤遠心上清、他はスワブを用いた。

+: 陽性, -: 陰性