

不明疾病の現地調査表(病鑑 No151)

126

1 届出年月日時間：平成22年5月16日 13時20分

2 届出者：[REDACTED]

3 発生農場

氏名：[REDACTED]

住所：川南町大字川南 [REDACTED]

4 飼養頭数：養豚農家

母豚 53 頭、雌育成豚 4 頭、種豚 4 頭、雄育成豚 1 頭

肥育豚 349 頭、子豚 332 頭

合計 743 頭

5 家畜保健衛生所立入調査(内山、小林、国保)

・ 16:00 農場到着

・ 17:10 採材終了

6 病畜の概要

農場稟告(5/16)

本日 13:00 頃、肥育豚が足を痛がっているのに気付く(3頭)。

蹄の上部の皮膚に水疱や出血が見られた。

家保立入(5/16)

3頭に、鼻および蹄冠部の糜爛を認める。No.3の舌に水疱および糜爛を認める

7 給与飼料：[REDACTED] ([REDACTED])

8 過去7日間に立ち入った者の有無

管理者以外無し

(4/13 [REDACTED])

9 その他

付近の畜産農家

肉用牛繁殖2戸、養豚農家1戸 ([REDACTED])

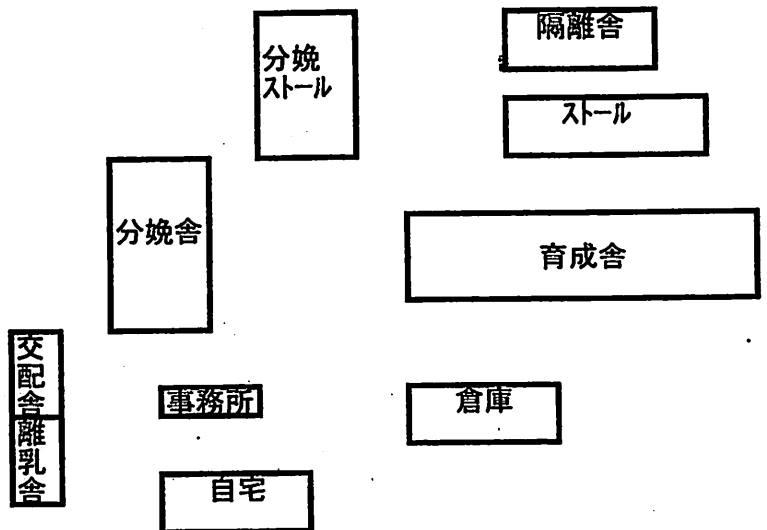
126
No151

検体リスト

検体No.	畜種	用途	血液	スワブor 組織	症状
1	豚	肥育	○	○	鼻および蹄冠部の糜爛
2	豚	肥育	○	○	鼻および蹄冠部の糜爛
3	豚	肥育	○	○	鼻および蹄冠部の糜爛。舌の糜爛、水疱

堆肥舎

北
↑



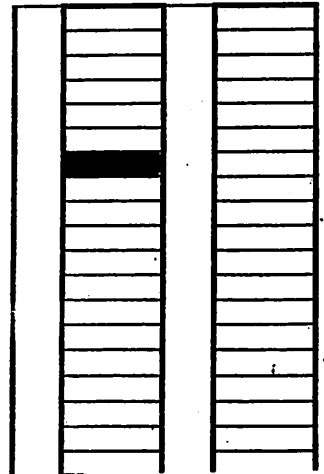
発症した3頭を
ここへ移動

堆肥舎

発症 →



肉豚舎拡大図



126

(No.154)

検体No.	用途	血液	スワブor 組織	RT PCR 3D	症状
1	肥育	○	○	+	鼻および蹄冠部の糜爛
2	肥育	○	○	+	鼻および蹄冠部の糜爛
3	肥育	○	○	+	鼻および蹄冠部の糜爛。舌の糜爛、水疱。

RT PCRはスワブを用いた。

+: 陽性, -: 陰性