

不明疾病の現地調査表 (病鑑 No.153)

1 届出年月日時間：平成22年5月16日14時50分

2 届出者： [REDACTED]

3 発生農場

責任者氏名： [REDACTED]

住所：川南町大字平田 [REDACTED]

4 飼養頭数：養豚一貫

繁殖牛 113 頭、種豚 3 頭、育成牛 28 頭、子牛 (90 日以下) 564 頭、
肥育牛 801 頭 計 1,509 頭

5 家畜保健衛生所立入調査

- ・ 18 : 45 農場到着
- ・ 19 : 45 採材終了

6 病畜の概要

農場稟告 (5 / 16)

16日15時くらいから1頭の鼻に水疱。2頭が前肢跛行を示した。蹄の裏が水っぽい。

家保立入 (5 / 16) 松川・岩下・後藤

1頭の舌口唇に発赤、他の1頭の鼻鏡に水疱、下口唇に潰瘍、蹄に潰瘍

7 給与飼料： [REDACTED]

8 過去7日間に立ち入った者の有無

[REDACTED]氏が肉豚、[REDACTED]氏が繁殖、離乳子豚の管理をしている。
[REDACTED]のバルク車が5 / 4, 13, 14に農場に入った。

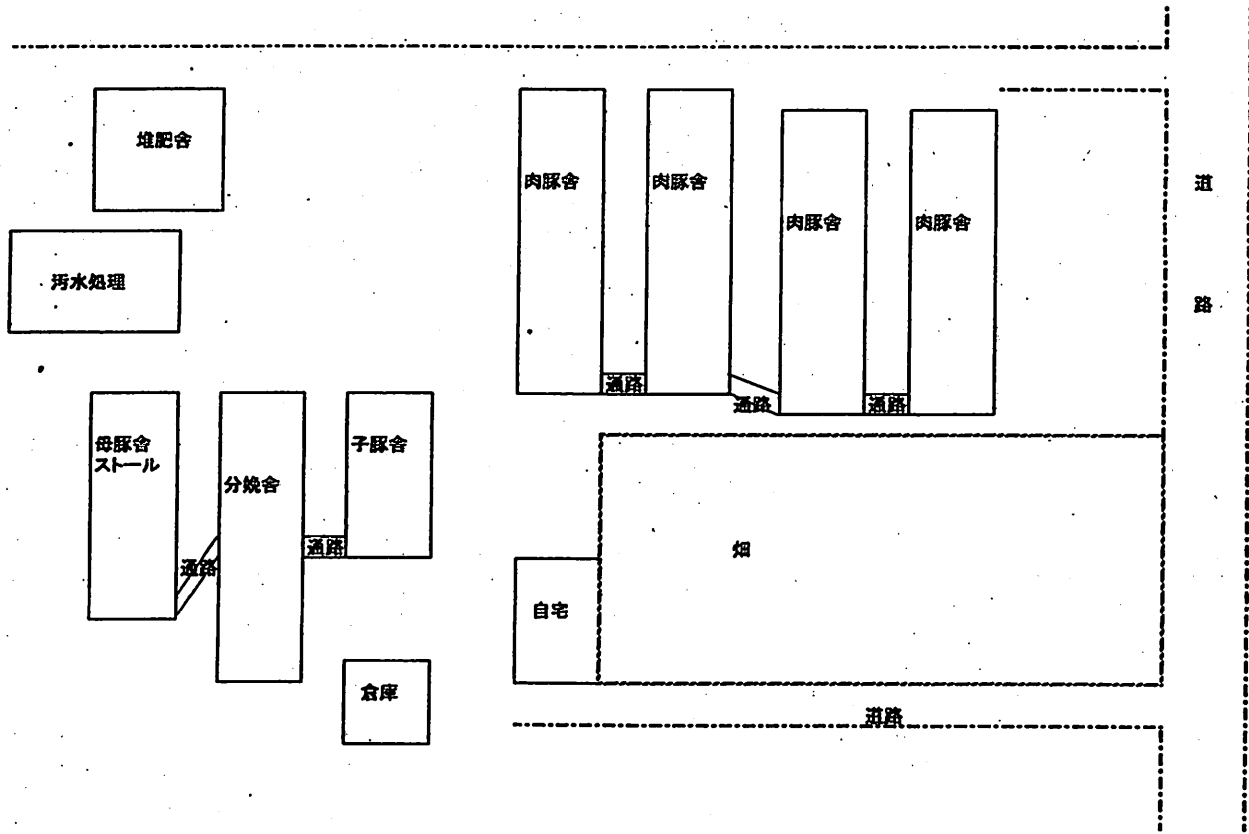
9 その他

近隣の畜産農家： [REDACTED]、 [REDACTED]、 [REDACTED]
[REDACTED]、 [REDACTED]

検体リスト



検体No.	畜種	用途	血液	スワブor組織	症状	写真
1	豚	肥育	○	○	なし	
2	豚	肥育	○	○	舌口唇に発赤	○
3	豚	肥育	○	○	鼻鏡に水疱、下口唇に潰瘍、蹄に潰瘍	○



(No.156) XXXXXXXXXX

検体No.	畜種	用途	血液	スワブor 組織	RT PCR 3D	症状
1	豚	肥育	○	○	-	なし
2	豚	肥育	○	○	+	舌口唇に発赤
3	豚	肥育	○	○	+	鼻鏡に水疱、下口唇に潰瘍、蹄に潰瘍

RT PCRはスワブを用いた。

+ : 陽性, - : 陰性