

不明疾病の現地調査表 (病鑑 No.204)

1 届出年月日時間：平成22年5月21日 11時00分

2 届出者：

3 発生農場

氏名：

住所：川南町大字平田

4 飼養頭数：和牛繁殖農家

繁殖13頭、育成1頭、子8頭 合計：22頭

5 家畜保健衛生所立入調査

・14:30 農場到着

・15:15 採材終了

6 病畜の概要

農場稟告 (5/21)

5/21 朝、泡をふいて痕がある。舌2カ所に膜がなくなり、唇が赤くなっている。

家保立入 (5/21)

2頭が流涎

No.1 流涎

No.3 流涎、鼻腔内にびらん、上歯茎の潰瘍、舌の潰瘍

7 給与飼料：イタリアン(自家産)、濃厚飼料 (農協：新宮崎子牛、元気いっぱい：5/15にJAまで取りに行った)

8 過去7日間に立ち入った者の有無
谷家族3名

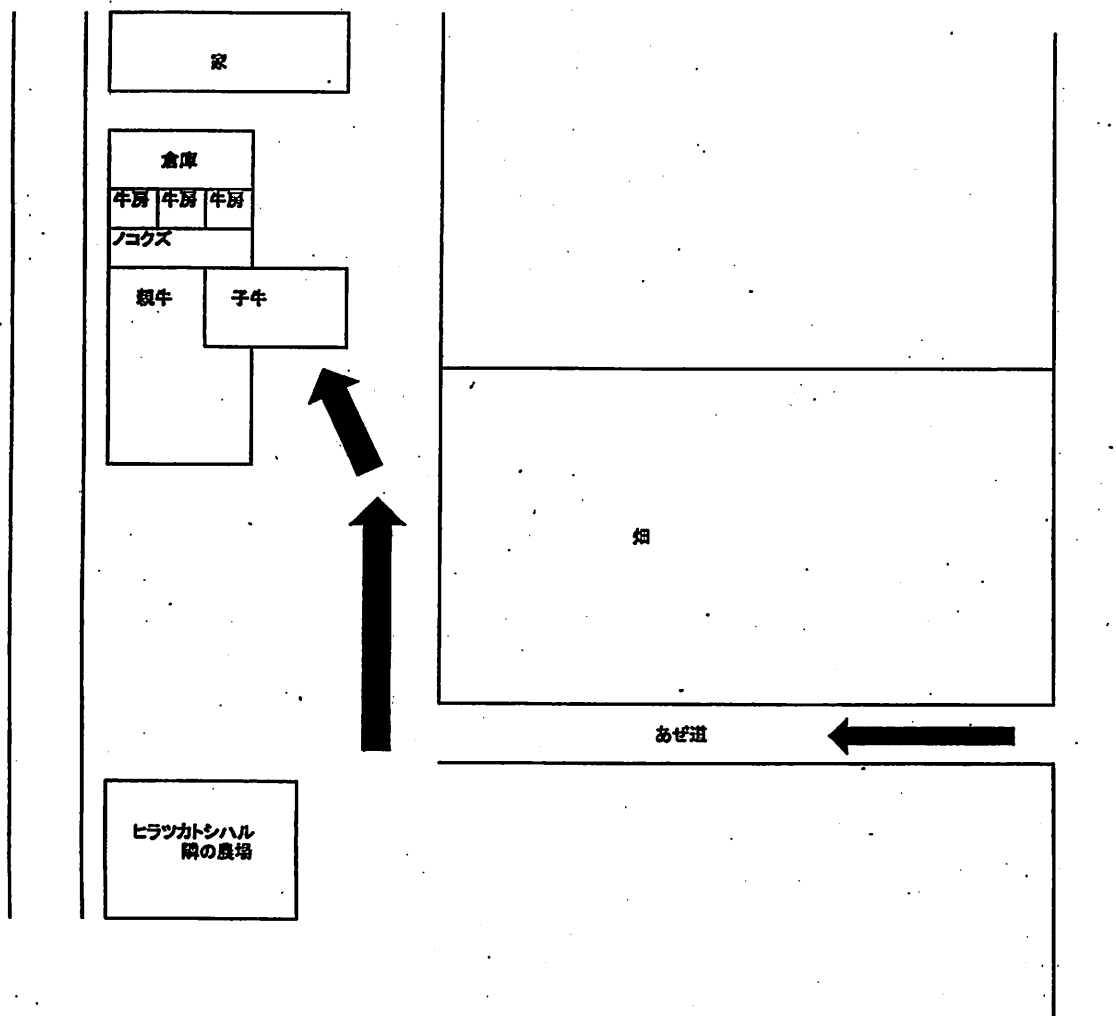
9 その他

近隣農場： (牛) (牛) (牛)

：JA尾鈴職員、養豚担当だが、5/15にJAの消毒当番 (JAに来た車を消毒する)に出た後は外出なし。

検体リスト

検体No.	個体識別No.	種別	生年月日	用途	性別	血液	スワブ	症状	写真
1		黒毛和種	H21.6.23	繁殖	♂	○	○	流涎	○
2		黒毛和種	H21.7.1	繁殖	♀	○	○	なし	
3		黒毛和種	H21.1.16	繁殖	♀	○	○	流涎、鼻腔内にびらん、上歯茎の潰瘍、舌の潰瘍	○



179例目

病性鑑定依頼：材料授受：2010. 5. 21, 23:39
進行状況 (2010. 5. 22, 16:30)

検体No.	耳標No.	用途	血液	スワブ	RT PCR 3D	症状
1		繁殖	○	○	-	流涎
2		繁殖	○	○	-	なし
3		繁殖	○	○	+	流涎、鼻腔内にびらん、上歯茎の潰瘍、舌の潰瘍

RT PCRはスワブを用いた。

+: 陽性, -: 陰性