

不明疾病の現地調査表 (病鑑 No.208)

1 届出年月日時間：平成22年5月21日 16時00分

2 届出者：NOSAI 獣医師

3 発生農場

氏名：

住所：新富町大字新田 (自宅) ※農場は不明

4 飼養頭数：和牛・F1肥育農家
和牛肥育 100頭、F1肥育 155頭 合計：255頭

5 家畜保健衛生所立入調査

・17:10 農場到着

・18:10 採材終了

6 病畜の概要

農場稟告 (5/21)

朝はなにもない。2時半ごろ確認したところ、鼻水、流涎、上唇に糜爛を認めた。

家保立入 (5/21)

1牛房内の3頭に流涎、うち2頭に上顎、舌、鼻腔に糜爛を認めた。隣の牛房でも1頭流涎を示していた。

7 給与飼料 飼料 (濃厚飼料) (デリパワー) (TMR、わら)

8 過去7日間に立ち入った者の有無

(息子) が主に世話。1ヵ月のほとんど外出していない。氏は時々手伝う位。

5/16~5/17、飼料が道路をはさんで牛舎の向かいにある堆肥舎横の飼料小屋に入った。

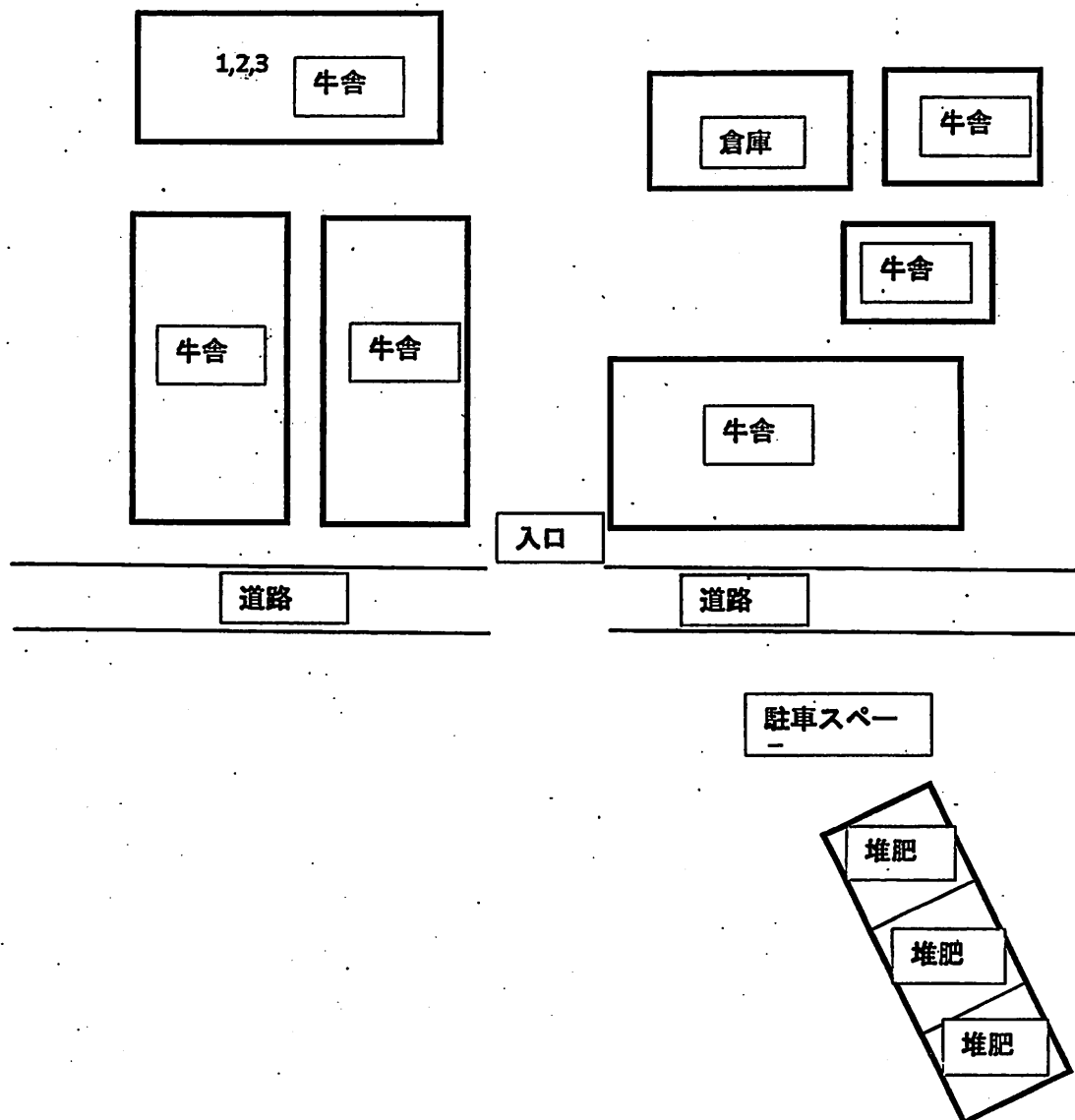
9 その他

近隣農場： 農場 (牛) 農場)

検体リスト

検体No.	耳標No.	種別	生年月日	用途	性別	血液	スワブ	症状	写真
1		黒毛和種	H20.6.17	肥育	♂	○	○	軽度流涎	
2		黒毛和種	H20.5.16	肥育	♂	○	○	上顎、舌、鼻腔内に腐爛	○
3		黒毛和種	H20.6.15	肥育	♂	○	○	上顎、舌、鼻腔内に腐爛	○

農場見取り図



183 例目

病性鑑定依頼：材料授受：2010. 5. 22, 22:52
進行状況 (2010. 5. 23, 18:00)

検体No.	耳標No.	用途	血液	スワブ	RT PCR 3D	症状
1	()	肥育	○	○	+	軽度流涎
2	()	肥育	○	○	+	上顎、舌、鼻腔内に糜爛
3	()	肥育	○	○	-	上顎、舌、鼻腔内に糜爛

RT PCRはスワブを用いた。

+：陽性，-：陰性