

不明疾病の現地調査表 (病鑑No.218)

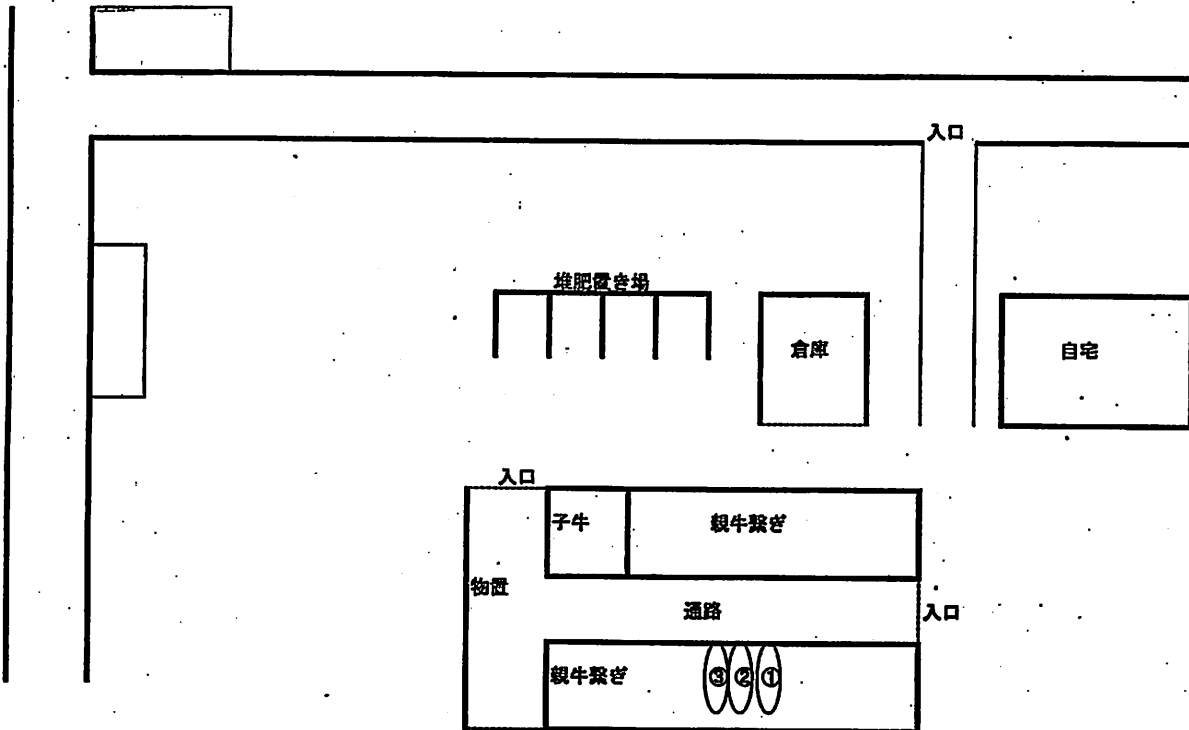
- 1 届出年月日時間：平成22年5月22日 8時30分
- 2 届出者： (農場主)
- 3 発生農場
氏名：
住所：川南町大字平田
- 4 飼養頭数：和牛繁殖農家
繁殖12頭、育成1頭、子牛11頭 合計：24頭
- 5 家畜保健衛生所立入調査
・14：10 農場到着
・15：10 採材終了
- 6 病畜の概要
農場稟告 (5/22)
母牛2頭が鼻腔内に糜爛。

家保立入 (5/22)
No1：鼻腔内潰瘍、舌の白斑
No2：鼻腔内潰瘍、舌の潰瘍
No3：泡沫性流涎、鼻腔内潰瘍、舌の潰瘍
- 7 給与飼料：オーツヘイ (農協)、配合飼料 (農協)
- 8 過去7日間に立ち入った者の有無
なし。
- 9 その他

検体リスト

検体No.	個体識別番号	種別	生年月日	用途	性別	血液	スワブ	症状	写真
1		黒毛和種	H17.3.27	繁殖	♀	○	○	鼻腔内潰瘍、舌の白斑	○
2		黒毛和種	H12.6.16	繁殖	♀	○	○	鼻腔内潰瘍、舌の白斑	○
3		黒毛和種	H17.2.21	繁殖	♀	○	○	泡沬性流涎、鼻腔内潰瘍、舌の潰瘍	○

(川南町大字平田)



193例目

病性鑑定依頼：材料授受：2010. 5. 22, 22:52
進行状況 (2010. 5. 23, 18:00)

検体No.	耳標No.	用途	血液	スワブ	RT PCR 3D	症状
1		繁殖	○	○	-	鼻腔内潰瘍、舌の白斑
2		繁殖	○	○	-	鼻腔内潰瘍、舌の白斑
3	1	繁殖	○	○	+	泡沫性流涎、鼻腔内潰瘍、舌の潰瘍

RT PCRはスワブを用いた。

+: 陽性, -: 陰性