

不明疾病の現地調査表（病鑑 No.22-2）

1 届出年月日時間：平成22年5月5日15時00分

2 届出者： [REDACTED]

3 発生農場

氏名： [REDACTED]

住所：川南町大字川南 [REDACTED]

4 飼養頭数： 141頭

（繁殖14頭、種豚1.6頭、種豚育成20頭、子豚83頭、肥育4頭）

5 家畜保健衛生所立入調査

・ 15:00 農場到着

・ 16:00 採材終了

6 病畜の概要

農場稟告（5/5）

5/5 朝に1頭の後肢の裏が赤くなっており、跛行

家保立入（5/5）齊藤・内山・興梠

肉豚舎の子豚1頭の鼻鏡に水泡、四肢の趾間及び趾球部の腐爛。発熱 40.4℃

4/30に立ち入りして、採材した豚は異常なし。

7 給与飼料 [REDACTED]

JA

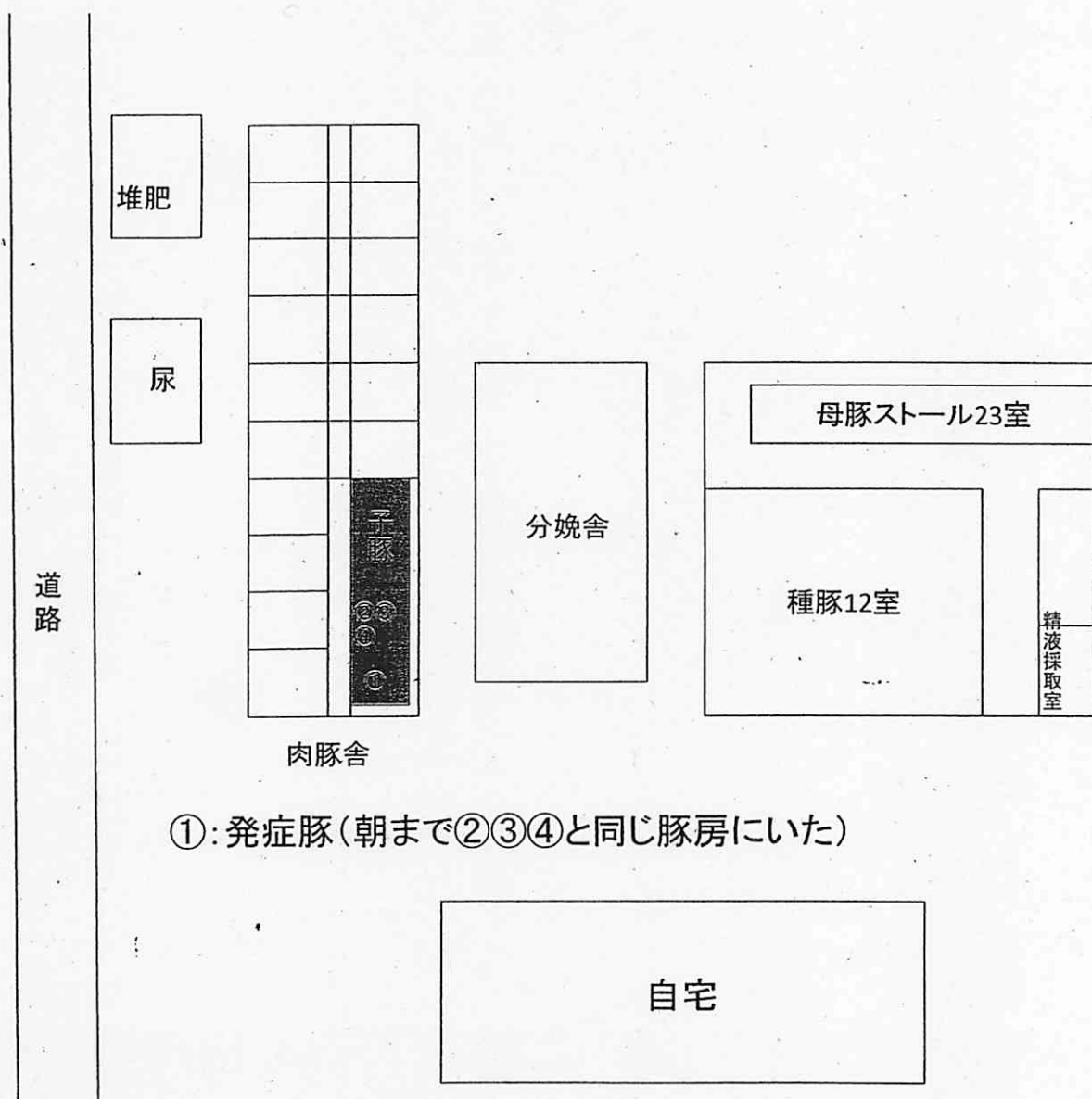
8 過去7日間に立ち入った者の有無

なし

9 その他

検体リスト [REDACTED] 農場

検体No.	用途	血液	スワブ	症状
1	種豚育成	○	○(口腔内スワブ)	発熱、鼻鏡水泡、四肢趾間びらん
2	種豚育成	○	○(口腔内スワブ)	同居豚
3	種豚育成	○	○(口腔内スワブ)	同居豚
4	種豚育成	○	○(口腔内スワブ)	同居豚



①: 発症豚(朝まで②③④と同じ豚房にいた)

育成舎♂10室

自宅

(No.41)(


検体No.	用途	血液	スワブ	RT PCR 3D	症状
1	種豚育成	○	○(口腔内スワブ)	+	発熱、鼻鏡水泡、四肢趾間びらん
2	種豚育成	○	○(口腔内スワブ)	+	同居豚
3	種豚育成	○	○(口腔内スワブ)	+	同居豚
4	種豚育成	○	○(口腔内スワブ)	+	同居豚

RT PCRは口腔内スワブを用いた。

+ : 陽性, - : 陰性