

不明疾病の現地調査表（病鑑 No.23）

1 届出年月日時間：平成22年4月30日18時45分

2 届出者：NOSAI 宮崎 獣医師

3 発生農場

氏名： ！

住所：川南町大字川南 7

4 飼養頭数： 和牛肥育農家

肥育 422 頭（12 ヶ月齢以下子牛も含む）、繁殖 2 頭

5 家畜保健衛生所立入調査

・ 20 : 35 農場到着

・ 22 : 30 採材終了

6 病畜の概要

農場稟告（4/30）

4/28 1牛房の2頭が食欲不振、発熱、鼻水、風邪症状。

4/29 2頭が口をはむように流涎、向かいの牛房の調子もおかしい

4/30 別の牛房の牛にも泡沫状流涎、口内がただれているのに気づいた

家保立入（4/30）

向い合う2つの牛房3頭と、別列の1牛房2頭に泡沫状流涎、口腔内びらん、鼻鏡びらん、痂皮が認められた。

7 給与飼料：濃厚飼料

稲ワラ（中国産）

チモシー

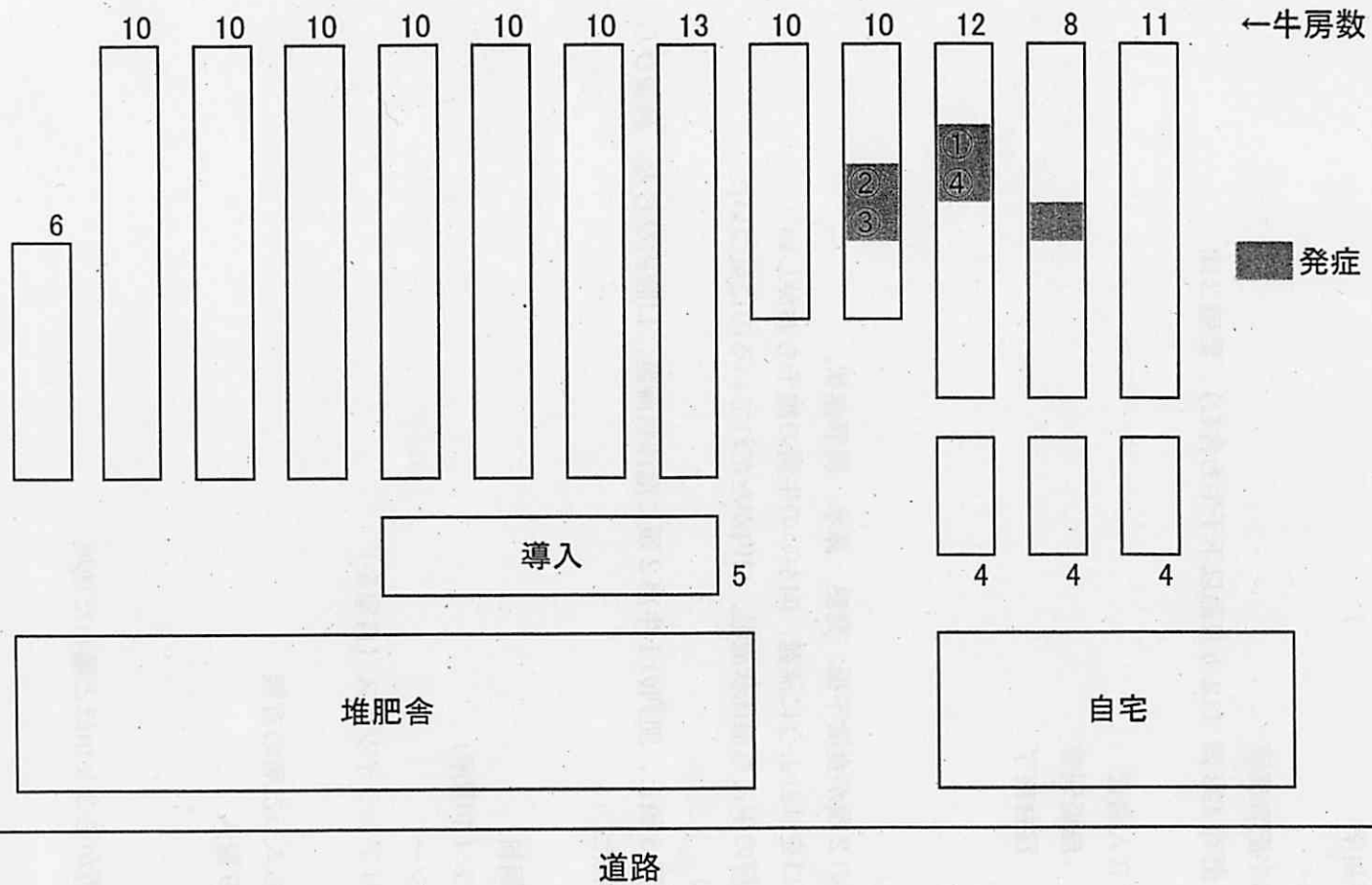
イタリアンライグラス（自家産）

8 過去7日間に立ち入った者の有無

飼料会社 4/29 搬入

9 その他

川南町の発生場所から3kmほど離れた地域



検体リスト

検体No.	用途	血液	スワブor 組織	症状	写真
1	肥育	○	○	流涎、鼻鏡、上唇にび爛、	○
2	肥育	○	○	流涎、白濁鼻漏、	○
3	肥育	○	○	流涎、鼻腔内痂皮、上唇にび爛、	○
4	肥育	○	○		○

15/31日

病性鑑定依頼：材料授受：2010.5.1, 19:30

進行状況 (2010.5.2, 13:00)

検体No.	用途	血液	スワブor 組織	RT PCR 3D	症状
1	肥育	○	○(組織乳剤)	+	流涎、鼻鏡、上唇にび爛、
2	肥育	○	○	+	流涎、白濁鼻漏、
3	肥育	○	○	+	流涎、鼻腔内痂皮、上唇にび爛、
4	肥育	○	○	-	

RT PCRはスワブまたは組織乳剤上清を用いた。

+: 陽性, -: 陰性