

## 不明疾病の現地調査表 (病鑑No.245)

1 届出年月日時間：平成22年5月25日 9:35

2 届出者：川南町

3 発生農場

氏名：

住所：川南町大字川南

4 飼養頭数：和牛繁殖農家

繁殖牛14頭、育成牛1頭、子牛11頭 計26頭

5 家畜保健衛生所立入調査

・13:55 農場立入

・15:00 採剤終了

6 病畜の概要

農場稟告 (5/25)

一昨日 (5/23) くらいから流涎。本日 (5/25) に舌の先の色がちょっと違うことに気づく。

家保立入 (5/25)

5頭で泡沫状の流涎と鼻腔の糜爛を認めた。うち3頭の口中を観察したところ、上顎・舌等に糜爛を認めた。

7 給与飼料

・わら、とうもろこしサイロ (自家産)：発生農場 ( ) の前を通る。 と

畑は200mくらい離れている。

・ロール (自家産)、イタリアン乾草 (自家産)

・むぎ、ふすま、とうもろこし、ガンバレ、みのり、育成 (農協)

8 過去7日間に立ち入った者の有無

無し。家族が残飯を与えに入るくらい。

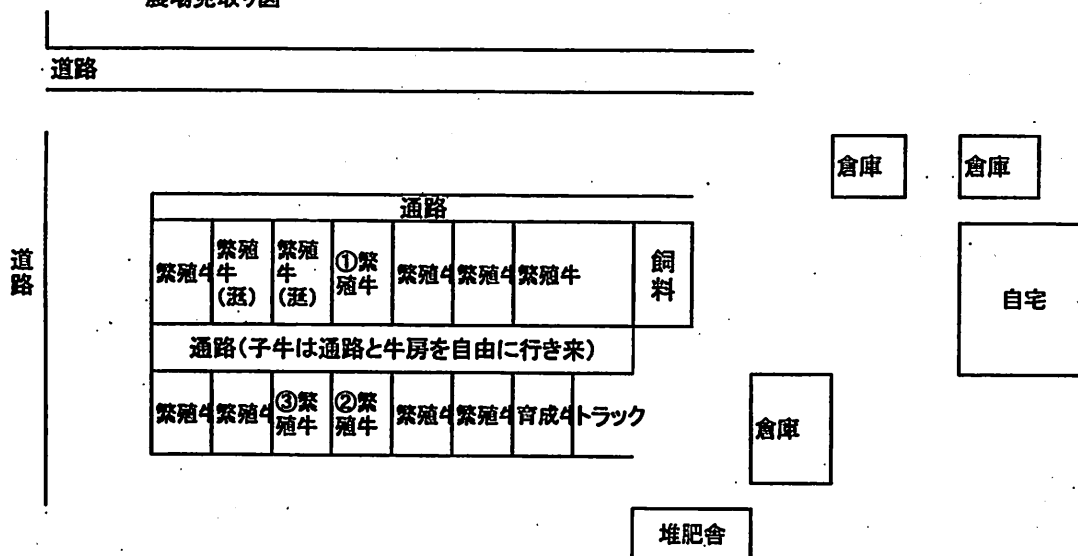
9 その他

3~400m くらいの所に牛農家 ( ) あり。

# 検体リスト

| 検体No. | 種別   | 耳標No. | 用途 | 血液 | スワブ | 症状            |
|-------|------|-------|----|----|-----|---------------|
| 1     | 黒毛和種 |       | 繁殖 | ○  | ○   | 流涎、鼻腔・舌に糜爛    |
| 2     | 黒毛和種 |       | 繁殖 | ○  | ○   | 流涎、上顎・鼻腔・舌に糜爛 |
| 3     | 黒毛和種 |       | 繁殖 | ○  | ○   | 流涎、上顎・鼻腔・舌に糜爛 |

農場見取り図



217例目

病性鑑定依頼：材料授受：2010. 5. 25, 23:57

進行状況 (2010. 5. 26, 18:00)

| 検体No. | 耳標No. | 用途 | 血液 | スワブ | RT PCR 3D | 症状            |
|-------|-------|----|----|-----|-----------|---------------|
| 1     |       | 繁殖 | ○  | ○   | +         | 流涎、鼻腔・舌に糜爛    |
| 2     |       | 繁殖 | ○  | ○   | +         | 流涎、上顎・鼻腔・舌に糜爛 |
| 3     |       | 繁殖 | ○  | ○   | +         | 流涎、上顎・鼻腔・舌に糜爛 |

RT PCRはスワブを用いた。

+: 陽性, -: 陰性