

不明疾病の現地調査表（病鑑 No.26）

1 届出年月日時間：平成22年5月2日11時15分

2 届出者：JA尾鈴

3 発生農場

氏名： （農場主）

住所：川南町大字川南

4 飼養頭数：繁殖農家

繁殖：2頭、子牛2頭、合計4頭

5 家畜保健衛生所立入調査

・13:00 農場到着。

・13:50 検査終了。

6 病畜の概要

農家稟告（5/2）

- ・5月2日朝から1頭食欲低下、流涎（液状）、口中にただれあり。
- ・前日には異常なし。

家保立入（5/2）

- ・成牛1頭（No.1）に流涎（口腔周囲は泡状、下に垂れた部分は泡の無い液状）
- ・口腔内の舌、上・下口唇、上・下歯茎に潰瘍。
- ・子牛1頭（No.2）の舌裏に水泡。
- ・他は異常なし。

7 給与飼料：調査中

- ・オーツヘイ（農協：中央事業所に3月取りに行く。）
- ・稲わら、イタリアン（自家製）

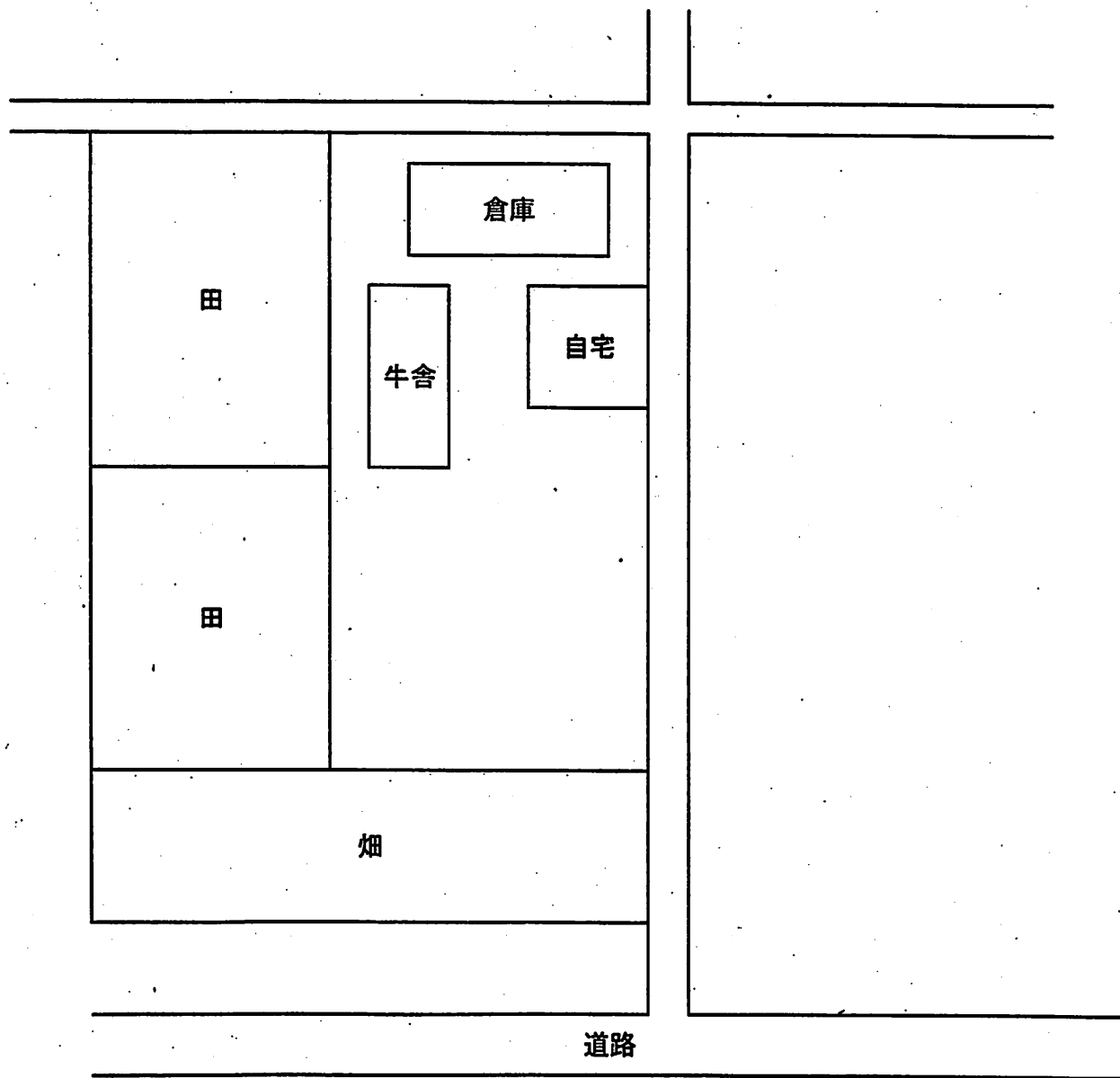
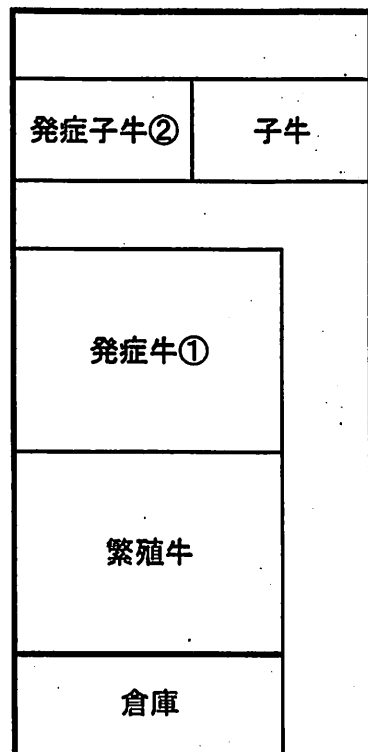
8 過去7日間に立ち入った者の有無

- ・河野健司（農場主）夫婦。
- ・河野修一（息子）がJAに勤めており、1週間前（土、日）に都農の水牛の殺処分の際に牛の保定に参加。その後、月・火・水は河野健司氏宅には来ず、木曜日に子供の送迎のために、健司氏宅前の道路まで立ち寄った。（牛には近づかず）

9 その他

- ・川南支場の埋却地より500m付近。
- ・付近には長友養豚、ハマユウ尾鈴ポークを含め数件存在。

牛舎見取り図



検体リスト**河野農場**

検体No.	耳標番号	種別	生年月日	用途	性別	血液	スワブ	症状
1		黒毛和種	H18.12.15	繁殖	♀	○	○	流涎、口腔内潰瘍、
2		黒毛和種	H21.07.26	子牛	♀	○	○	口腔内潰瘍

16例目

病性鑑定依頼：材料授受：2010. 5. 2, 21:30
進行状況 (2010. 5. 3, 2:00)

検体No.	耳標番号	種別	生年月日	用途	性別	血液	スワブ	RT PCR 3D	症状
1		黒毛和種	H18.12.15	繁殖	♀	○	○	+	流涎、口腔内潰瘍、
2		黒毛和種	H21.07.26	子牛	♀	○	○	+	口腔内潰瘍

RT PCRはスワブを用いた。

+: 陽性, -: 陰性