

## 不明疾病の現地調査表 (病鑑No.266)

1 届出年月日時間：平成22年5月29日 7:20

2 届出者：本人

3 発生農場

氏名：

住所：川南町大字川南

4 飼養頭数：和牛繁殖農家

繁殖牛2頭、子牛1頭 計3頭

5 家畜保健衛生所立入調査

・ 9:35 農場到着

・ 10:25 採材終了

6 病畜の概要

農場稟告 (5/29)

5/24 ワクチン接種

5/29 2~3日前、右前肢の蹄が爛れているのに気付く。

家保に通報し経過観察していた。

今朝、泡沫状の流涎、口の中に水疱発見。食欲はあるが、若干低下。

家保立入 (5/29)

繁殖牛1頭 (No.3) に、歯板上部および (下顎の) 歯茎の糜爛、舌の水疱を認める。

体温：39.4℃

7 給与飼料：イタリアン (自家産、青刈り)、雑草 (付近の田んぼの畦)

繁殖用、みやざき子牛 ( )

8 過去7日間に立ち入った者の有無

家族以外の立入者無し

9 その他 (付近の畜産農家)

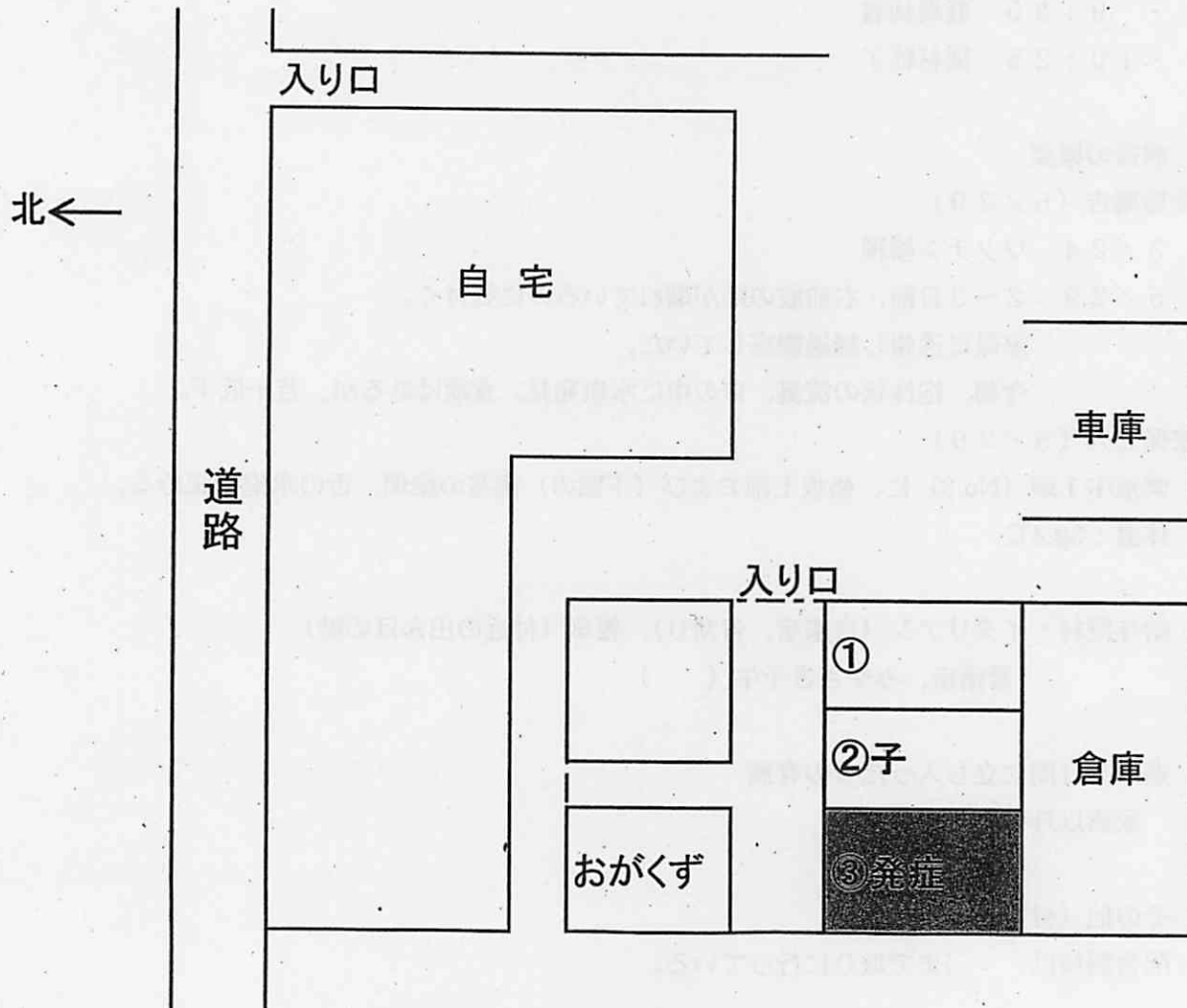
配合飼料は、 まで取りに行っている。

検体リスト

農場

検体No.	個体識別番号	種別	生年月日	用途	性別	血液	スワブ	症状
1		黒毛和種	H19.6.1	繁殖	♀	○	○	所見なし
2		黒毛和種	H21.10.4	子牛	♀	○	○	所見なし
3		黒毛和種	H19.10.25	繁殖	♀	○	○	歯板上部および(下顎)歯茎の糜爛。舌の水疱。BT39.4℃

農場 5月29日



234 例目

病性鑑定依頼：材料授受：2010. 5. 29, 23:25  
 進行状況 (2010. 5. 30, 15:00)

検体No.	個体識別番号	種別	生年月日	用途	性別	血液	スワブ	RT PCR 3D	症状
1		黒毛和種	H19.6.1	繁殖	♀	○	○	-	所見なし
2		黒毛和種	H21.10.4	子牛	♀	○	○	-	所見なし
3		黒毛和種	H19.10.25	繁殖	♀	○	○	+	歯板上部および(下顎)歯茎の糜爛。舌の水疱。 BT39.4℃

RT PCRはスワブを用いた。

+: 陽性, -: 陰性