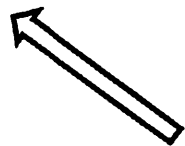


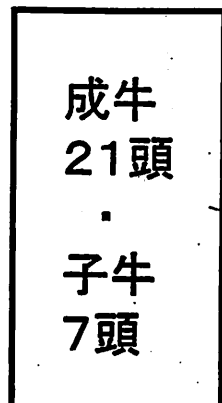
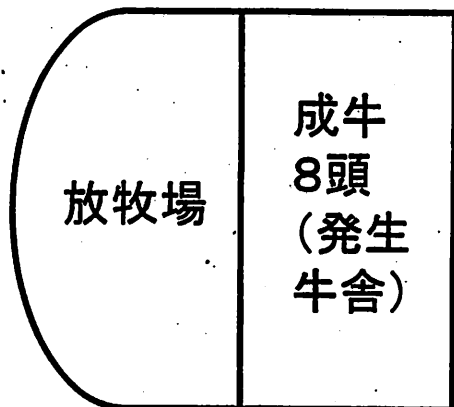
## 不明疾病の現地調査表

- 1 届出年月日時間：平成22年4月21日9：00時
- 2 届出者  
獣医師（みやざき農業共済組合 北部センター）
- 3 発生農家  
氏名： 0983-  
090-  
住所：川南町大字川南
- 4 飼養頭数：和牛：35頭、育成6、子牛24  
つなぎ牛舎
- 5 家畜保健衛生所立入調査  
4月21日：10：00家保出発（ ）12:45：検査終了
- 6 病畜の概要
  - ・ No.5 38.6℃、軽度の流涎、舌裏に大豆大の白色結節。
  - ・ No.7 39.5℃、右鼻腔内水疱、下唇潰瘍、舌の先端、中央部に潰瘍。
  - ・ No.8 40.0℃、流涎。下顎に小豆大の結節。その他は、異常なし。
- 7 給与飼料  
自家製ロール、オーツヘイ（ ）、稲ワラ使用なし、濃厚飼料（ 子牛だけ

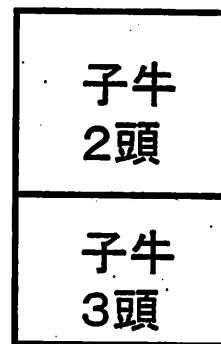
# 農場見取り図




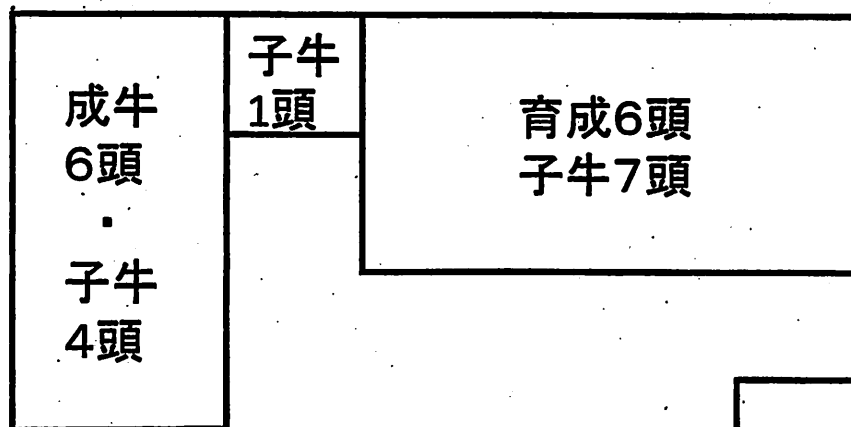
農場



入口



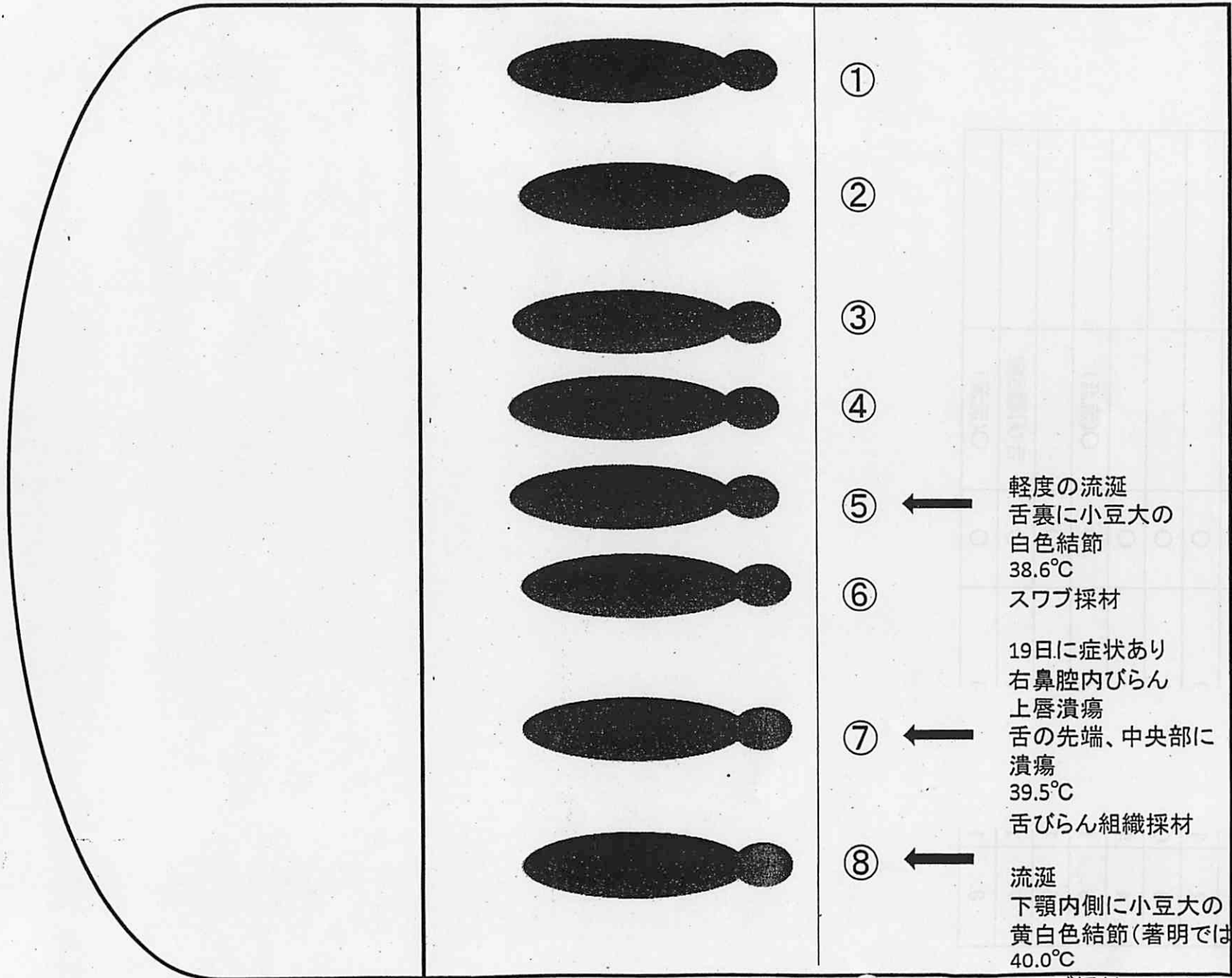
県道



# 検体リスト

# 農場

検体No.	個体識別番号	名号	血液	スワブ(病変部ぬぐい液)	備考
1	1	4	○		
2	1	3	○		
3	0	1	○		
4	1	2	○		
5	1	3	○	○(流涎)	
6	1	5	○		
7	1	1	○	舌び爛組織	
8	1	3	○	○(流涎)	



①

②

③

④

⑤ ←

⑥

⑦ ←

⑧ ←

軽度の流涎  
舌裏に小豆大の  
白色結節  
38.6°C  
スワブ採材

19日に症状あり  
右鼻腔内びらん  
上唇潰瘍  
舌の先端、中央部に  
潰瘍  
39.5°C  
舌びらん組織採材

流涎  
下顎内側に小豆大の  
黄白色結節(著明ではない)  
40.0°C  
スワブ採材

(No. 4)

病性鑑定依頼：，材料授受：2010. 4. 21, 22:30

進行状況 (2010. 4. 22, 6:00)

検体No.	個体識別番号	血清	ぬぐい液	RT PCR 3D (ぬぐ い液)	Virus isolation	LPBE
1	1	○		N	N	継続中
2	1	○		N	N	継続中
3	0	○		N	N	継続中
4	1	○		N	N	継続中
5	1	○	○(流涎)	-	N	継続中
6	1	○		N	N	継続中
7	1	○	舌び爛組織	+	継続中	継続中
8	1	○	○(流涎)	+	N	継続中

+: 陽性, -: 陰性, N: 実施せず