

## 不明疾病の現地調査表（病鑑 No69）

1 届出年月日時間：平成22年5月8日10時45分

2 届出者：農場主

3 発生農場

氏名：

住所：川南町大字川南

4 飼養頭数：肥育農家

F1肥育97頭

5 家畜保健衛生所立入調査

・14:45 農場到着

・16:00 採材終了

6 病畜の概要

農場稟告（5/8）

肥育牛2頭が食欲無く、流涎。舌の皮がむけている。

家保立入（5/8）

No.3 流涎、鼻腔内に水疱、舌の潰瘍、上下歯茎の潰瘍

No.4 流涎、鼻腔内に水疱、舌の潰瘍、上下歯茎の潰瘍、上下口唇の潰瘍

No.5 流涎、鼻腔内の水疱、上歯茎びらん、上下口唇潰瘍、舌中央に潰瘍

7 給与飼料：

デイリーパワー、デイリーパワーエース、中国ワラ、USチモシー（一部）

全て福岡の飼料（4/28、5/6）

8 過去7日間に立ち入った者の有無

（畜主） 両親、息子 計4名

飼料

9 その他

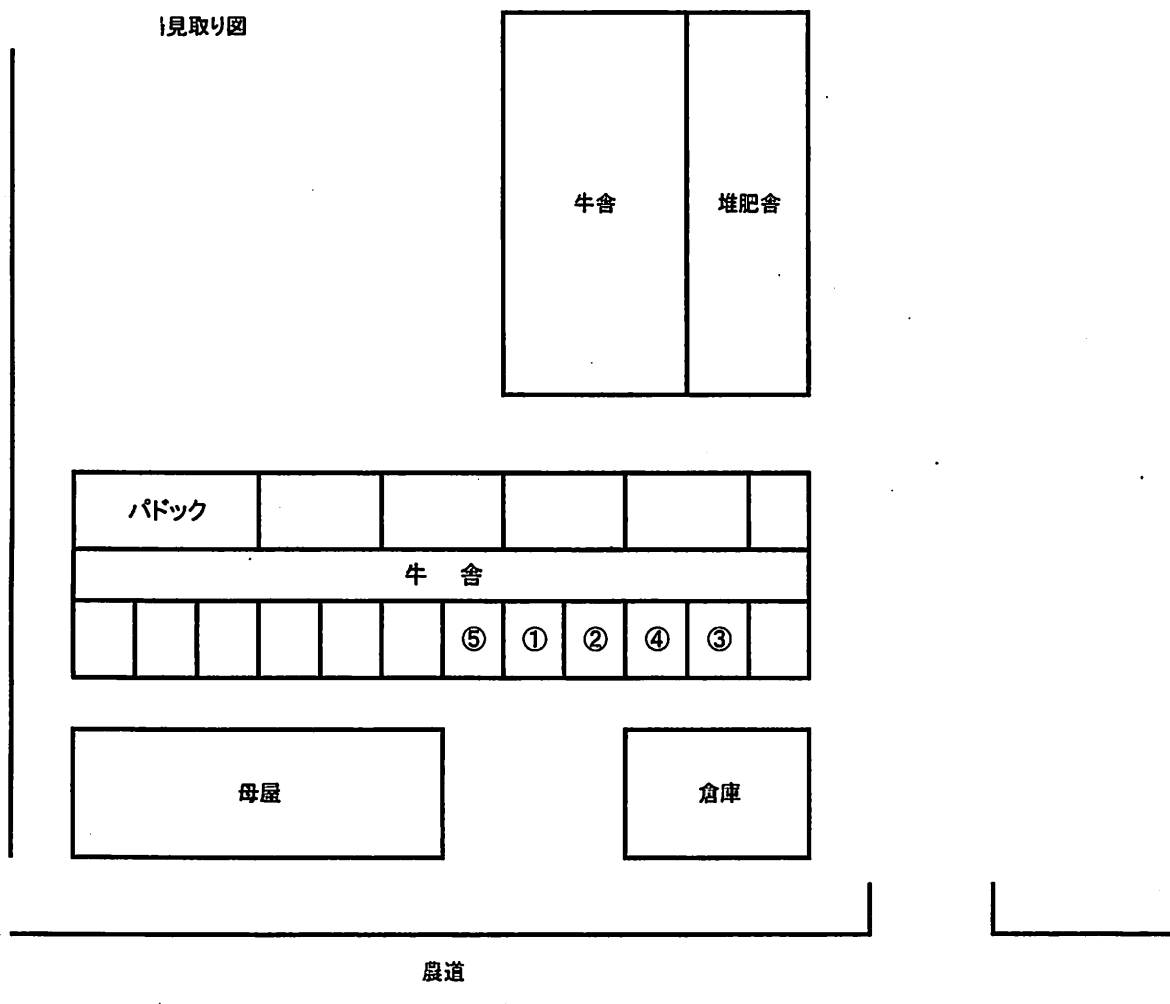
農場の正面

# 検体リスト

# 農場

検体No.	個体識別番号	種別	生年月日	用途	性別	血液	スワブ	症状
1		交雑種	H20.04.27	肥育	♂	○	○	なし
2		交雑種	H19.12.30	肥育	♂	○	○	なし
3		交雑種	H20.03.27	肥育	♂	○	○	流涎、鼻腔内に水疱、舌の潰瘍、上下歯茎の潰瘍
4		交雑種	H19.11.26	肥育	♂	○	○	流涎、鼻腔内に水疱、舌の潰瘍、上下歯茎の潰瘍、上下口唇の潰瘍
5		交雑種	H20.03.04	肥育	♂	○	○	流涎、鼻腔内の水疱、上歯茎びらん、上下口唇潰瘍、舌中央に潰瘍

見取り図



53例目

病性鑑定依頼：材料授受：2010. 5. 9, 10:55  
 進行状況 (2010. 5. 9, 18:00)

検体No.	個体識別番号	種別	生年月日	用途	性別	血液	スワブ	RT PCR 3D	症状
1	4	交雑種	H20.04.27	肥育	♂	○	○	-	なし
2	5	交雑種	H19.12.30	肥育	♂	○	○	-	なし
3	3	交雑種	H20.03.27	肥育	♂	○	○	+	流涎、鼻腔内に水疱、舌の潰瘍、 上下歯茎の潰瘍
4	3	交雑種	H19.11.26	肥育	♂	○	○	+	流涎、鼻腔内に水疱、舌の潰瘍、 上下歯茎の潰瘍、上下口唇の潰瘍
5	4	交雑種	H20.03.04	肥育	♂	○	○	+	流涎、鼻腔内の水疱、上歯茎びらん、 上下口唇潰瘍、舌中央に潰瘍

RT PCRはスワブを用いた。

+: 陽性, -: 陰性