

不明疾病の現地調査表（病鑑 No94）

1 届出年月日時間：平成22年5月11日 13:00

2 届出者： 延岡家保：疫学班）

3 発生農場

氏名：

住所：川南町大字川南

4 飼養頭数：50頭（繁殖32頭、子牛17頭、肥育1頭）

5 家畜保健衛生所立入調査

・15:15 農場到着

・16:20 採材終了

6 病畜の概要

農場稟告（5/11）

5/10 夜、繁殖牛1頭歩き方がおかしい。口をジャブジャブしていて、餌は食べるが硬いものは食べようとしない。

5/11 朝、舌の先に潰瘍ができています。昼確認したところ、鼻にも出来ている。

家保立入（5/11）

No.5（発症牛）：流涎、鼻腔内に水疱、上下歯茎に潰瘍、舌に潰瘍、乳頭に怪我痕とびらん

7 給与飼料：イタリアン（青刈り）自家製。デーリーアップ74（ : 4/13 配送 ）
トウモロコシ単体（ : 4/26 配送 ）

8 過去7日間に立ち入った者の有無

（畜主）

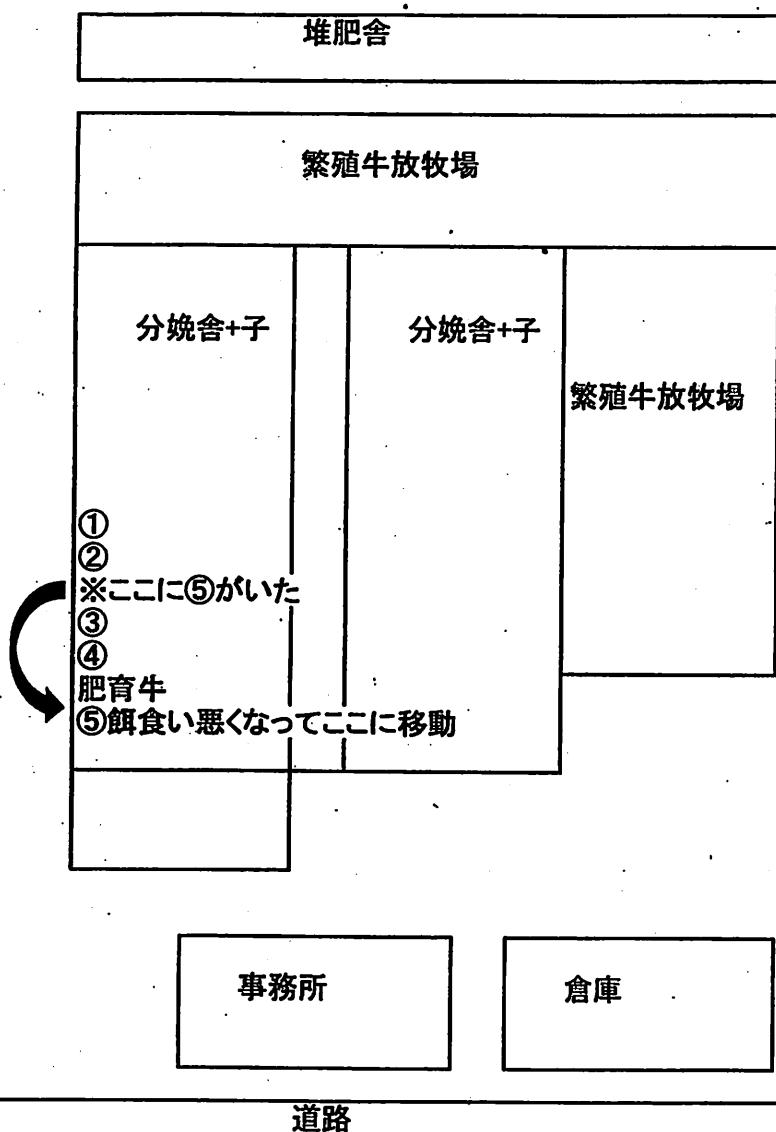
5/1 茨城県の獣医師（死亡牛の検査）

5/1 役場（死亡牛の検査）

9 その他

検体リスト

検体No.	種別	個体識別番号	生年月日	用途	性別	血液	スワブ	症状
1	黒毛和種	5	H20.04.14	繁殖	♀	○	○	症状なし
2	黒毛和種	7	H20.03.02	繁殖	♀	○	○	症状なし
3	黒毛和種	3	H18.07.08	繁殖	♀	○	○	症状なし
4	黒毛和種	5	H12.04.25	繁殖	♀	○	○	症状なし
5	黒毛和種		H11.09.20	繁殖	♀	○	○	流涎、鼻腔内に水疱、上・下歯茎に潰瘍、舌に潰瘍、乳頭に怪我痕・びらん



- ① 症状なし
- ② 症状なし
- ③ 症状なし
- ④ 症状なし
- ⑤ 流涎、鼻腔内に水疱、上・下歯茎に潰瘍、舌に潰瘍、乳頭に怪我痕・びらん

76 例目

病性鑑定依頼：材料授受：2010. 5. 11, 23:40
 進行状況 (2010. 5. 12, 18:30)

検体No.	種別	個体識別番号	生年月日	用途	性別	血液	スワブ	RT PCR 3D	症状
1	黒毛和種	C	H20.04.14	繁殖	♀	○	○	-	症状なし
2	黒毛和種	C	H20.03.02	繁殖	♀	○	○	-	症状なし
3	黒毛和種	C	H18.07.08	繁殖	♀	○	○	-	症状なし
4	黒毛和種	1	H12.04.25	繁殖	♀	○	○	-	症状なし
5	黒毛和種	1	H11.09.20	繁殖	♀	○	○	+	流涎、鼻腔内に水疱、上・下歯茎に潰瘍、舌に潰瘍、乳頭に怪我痕・びらん

RT PCRはスワブを用いた。

+：陽性，-：陰性